

Osteochondromatose synoviale

MP, JPL

rhumatosud

OSTEOCHONDROMATOSE SYNOVIALE

- Métaplasie cartilagineuse de la synoviale
- Corps cartilagineux ou ostéo-cartilagineux

- Synovial chondromatosis

Diagnostic positif

- Imagerie
- Circonstances de découverte ; genou douloureux

evolution

- Douleurs, gêne fonctionnelle
- Arthrose
- ttts

Cas 1

- Mr L, né en 1947
- 2010 : gonarthrose FTI
- 5 années de suivi, inj AH
- HA : Kystes poplités

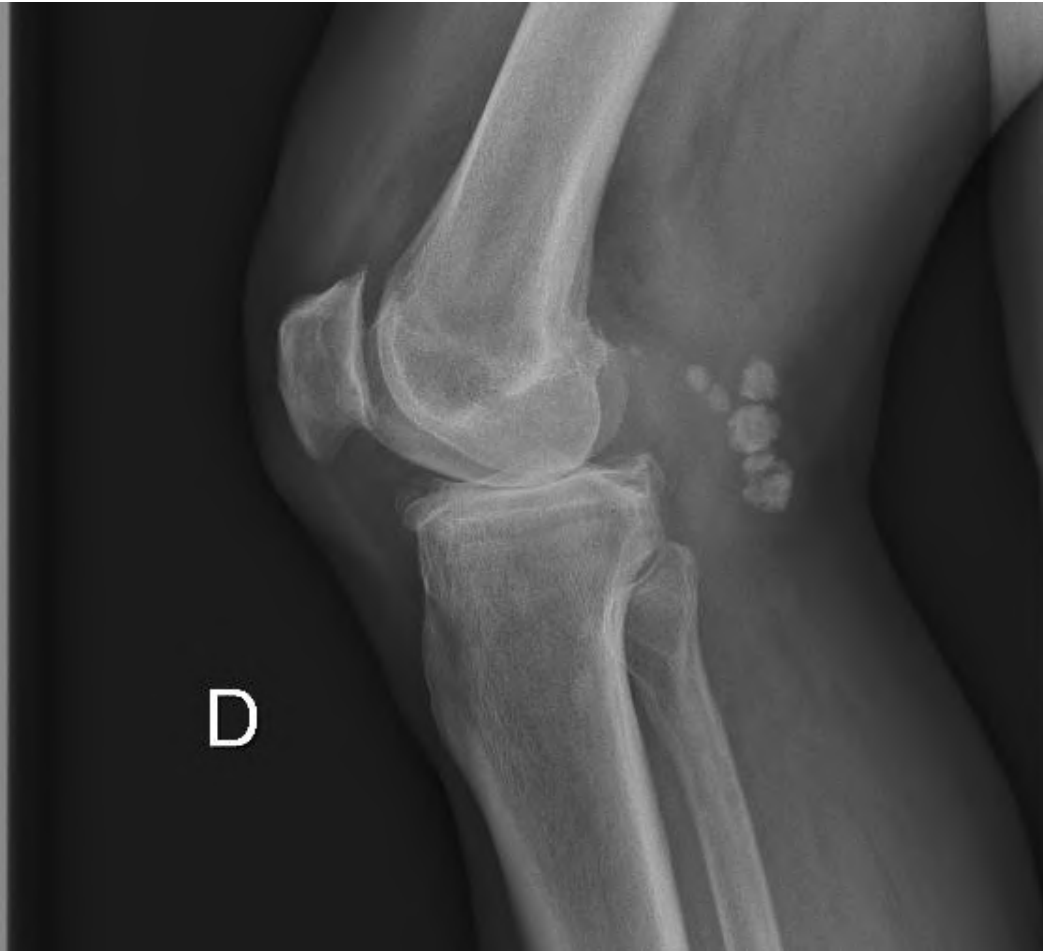
C.H. Lyon Sud
Se:1
Im:1

LANDRY, JOEL
Study Date:09/06/2015
Study Time:11:45:39
MRN:4637539

D

W Genou Dt. P.DEBOUT *

C1249
W2803



C.H. Lyon Sud
Se:5
Im:1

Resample v

LANDRY, JOEL
Study Date:09/06/2015
Study Time:11:45:39
MRN:4637539

D

G



W Genoux SCHUSS *

C818
W1468

Cas 1 evolution

- Osteotomie Non
- PTG en attente
- Arthroscopie lavage Non
- Ponction infiltration kyste poplité

Cas 2

- Mr V, né en 1962
- 1996 : meniscectomie
- 2011 : gonarthrose FTI et chondromes articu
- 2013 : osteotomie et exérèse chondromes

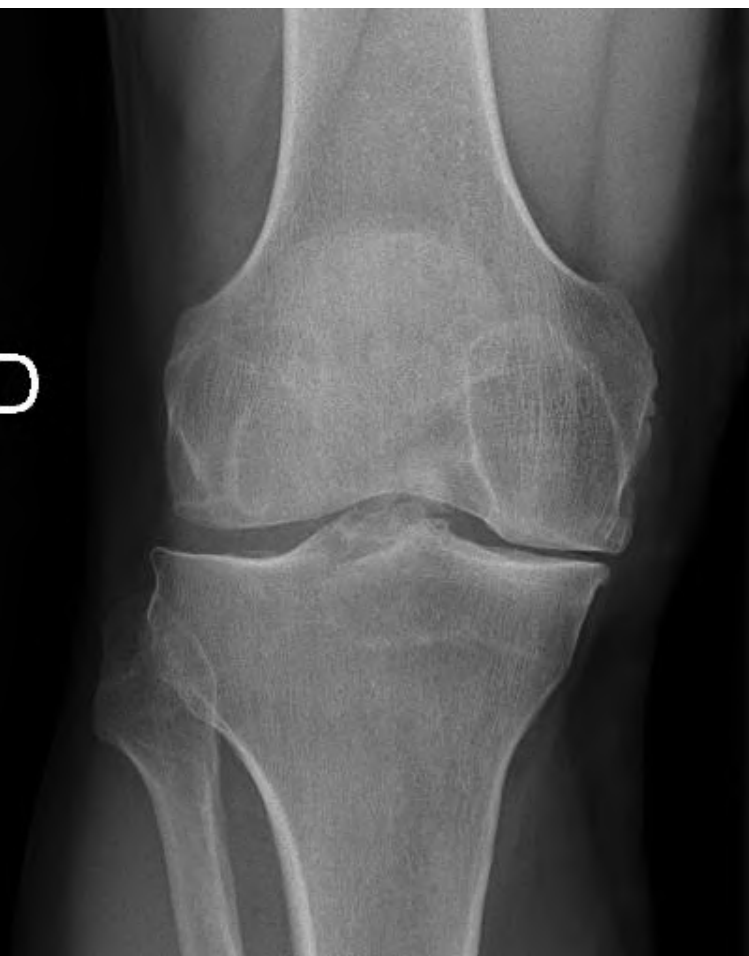
C.H. Lyon Sud
Se:1
Im:1

VIAL, YVES
Study Date:22/05/2012
Study Time:08:02:02
MRN:3296961

D

W Genou Dt. F.DEBOUT *

C1549
W2796



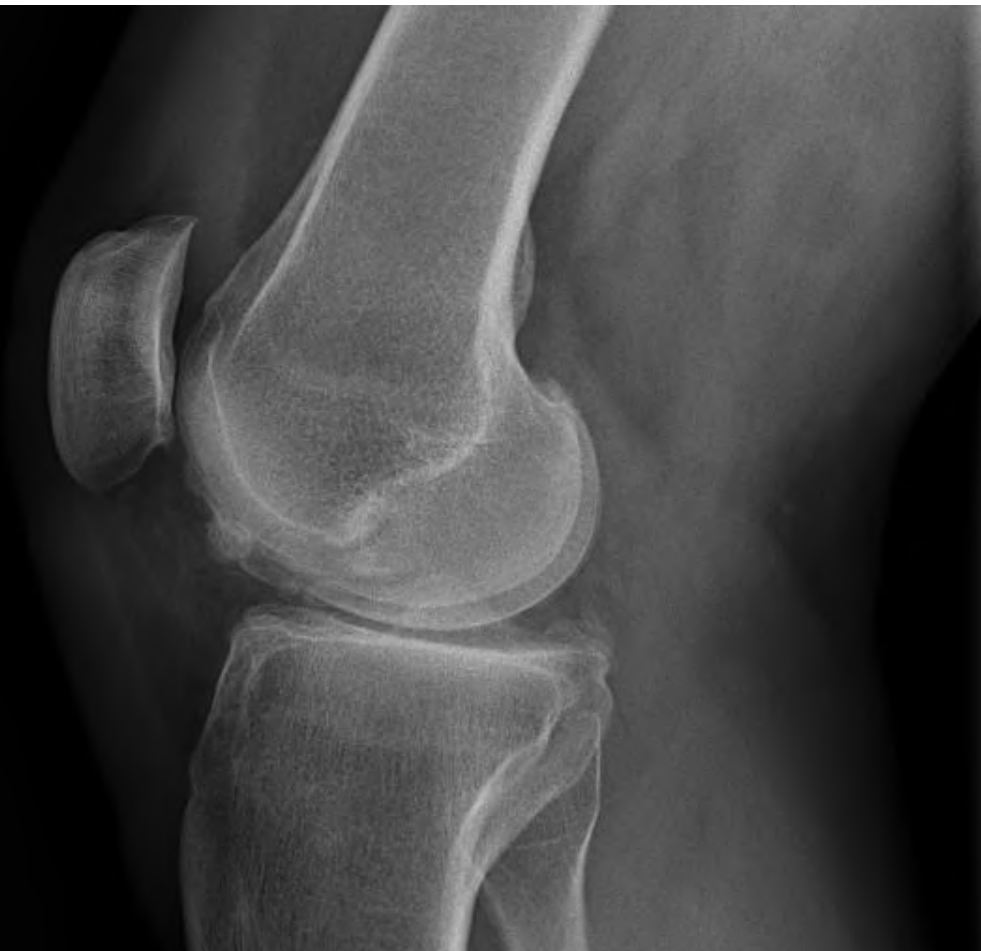C.H. Lyon Sud
Se:2
Im:1

VIAL, YVES
Study Date:22/05/2012
Study Time:08:02:02
MRN:3296961

D

W Genou Dt. P.DEBOUT *

C1532
W2762



Post osteotomie

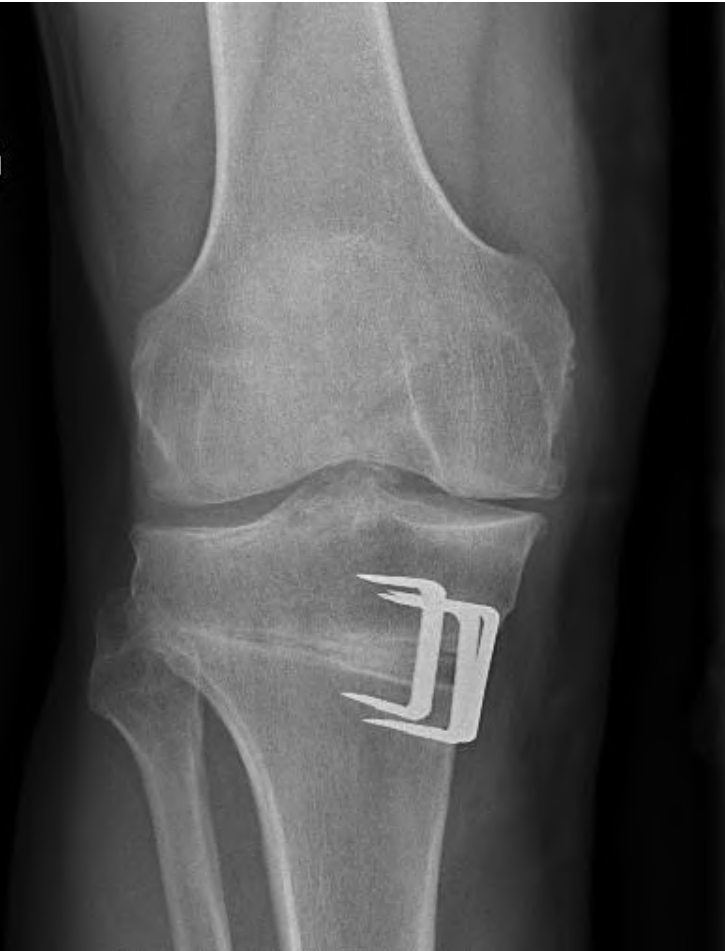C.H. Lyon Sud
Se:1
Im:1

VIAL, YVES
Study Date:18/06/2013
Study Time:09:44:11
MRN:3296961

D

W Genou Dt. F.DEBOUT *

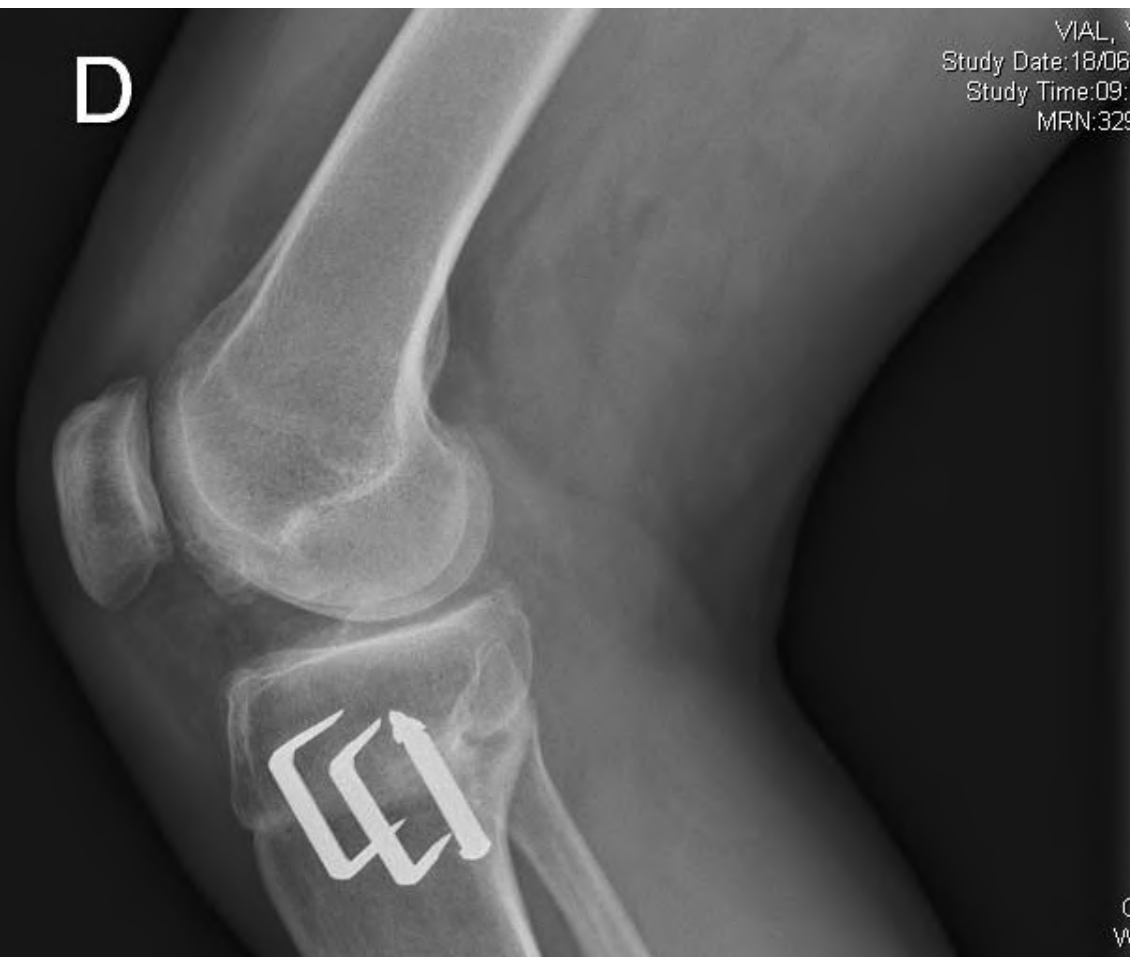C1378
W2548



C.H. Lyon Sud
Se:2
Im:1

D

VIAL, YVES
Study Date:18/06/2013
Study Time:09:44:11
MRN:3296961



W Genou Dt. P.DEBOUT *

C1151
W2418

Cas 2 évolution à 3 ans

- Gonalgies invalidantes
- Ne travaille pas.....