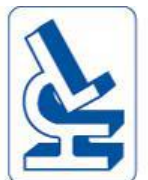

Raideur après chirurgie ligamentaire

Pr E. Servien, P Neyret

Hôpital de la Croix-Rousse-GH Nord

DIU chirurgie du genou 2016



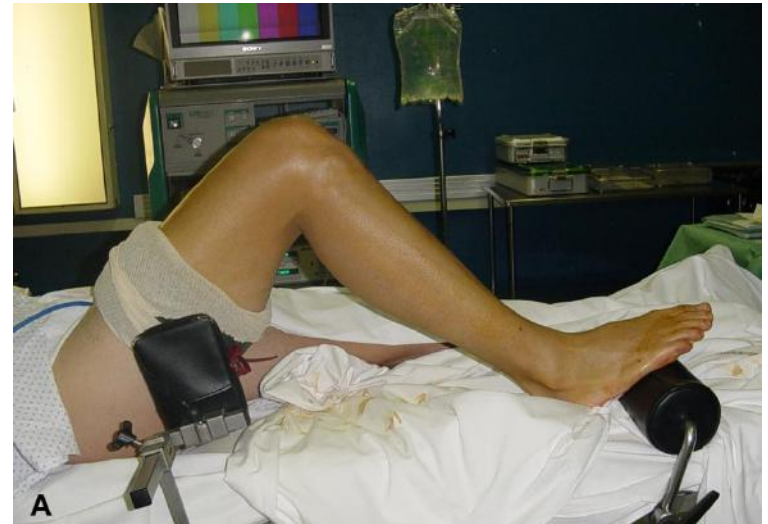Quel type de raideur ?

- limitation de l'extension : rechercher un cyclops
- limitation de la flexion : adhérence dans le cul-de-sac
- raideur mixte : positionnement des tunnels, greffe trop « tendue », rétraction des coques,

Installation

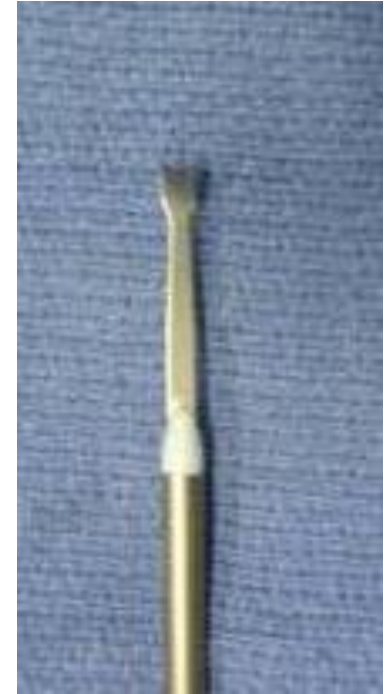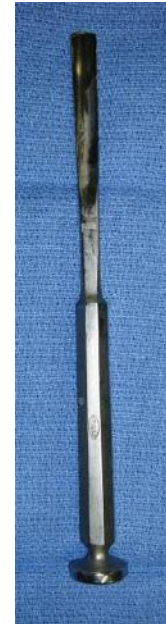- Décubitus dorsal
- Garrot pneumatique
- Mesure de la mobilité sous anesthésie

Recurvatum/Extension/Flexion



Outils

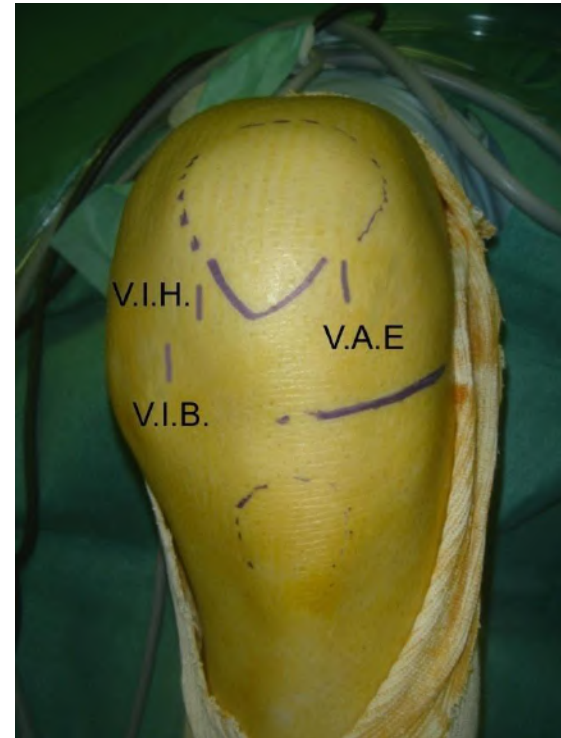
- Shaver
- Couteau (smillie)
- Bistouri électrique ou sonde radio fréquence
- Pince Basket
- Bistouri « froid »
- Ciseau gouge , ostéotome



Voies d'Abord

Portes d'entrée :

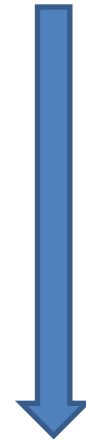
- AL § AM « classiques » : antéro-latérale et antéro-médiale
- SL § SM si nécessaire : supéro-latérale et supéro-médiale (rampes condyliennes)



Limitation de la flexion

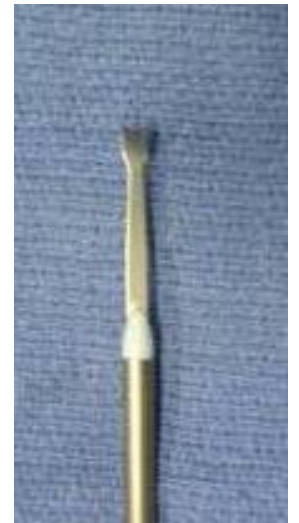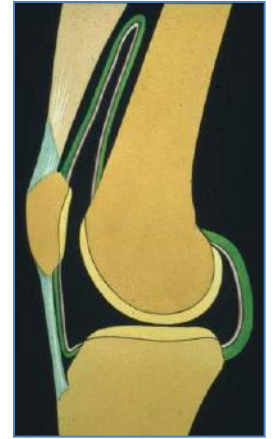
Libération ANTERIEURE :adhérences

- Cul de sac sous-quadricipital
- 2 Gouttières/ rampes condyliennes
- Le Hoffa
- Section des ailerons



Libération du cul de sac sous-quadricipital

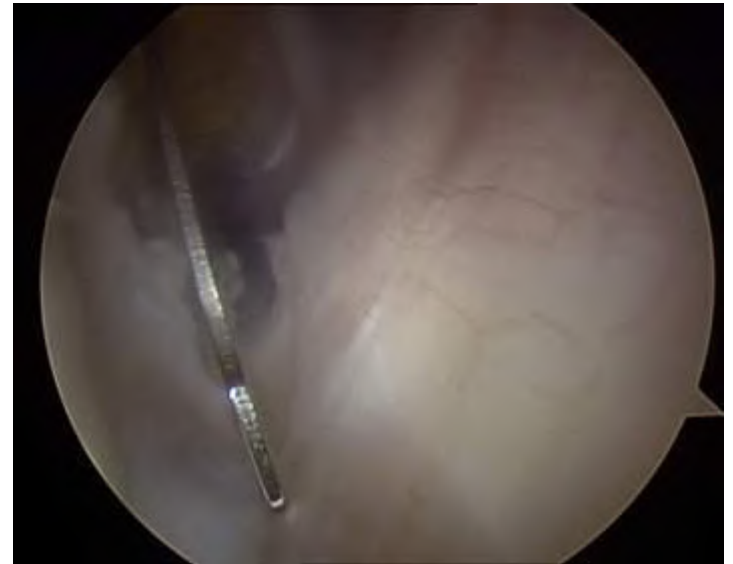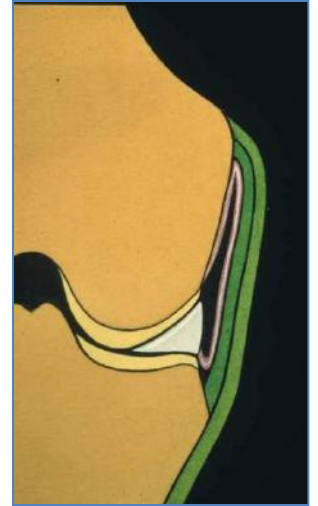- Genou en extension
- Libérer les adhérences
- Retrouver la profondeur du cul de sac sous quadricipital (jusqu'aux fibres musculaires)



Libération des rampes

Abords supplémentaires

- Supra patellaires
 - Externe
 - Interne
- Outil dédié



Section des ailerons rotuliens

En dernier recours ...
externe puis interne

- Section sous cutanée des ailerons ?
risque de saignement
- Crochet ou électrocoagulation

Dernier temps

Mobilisation « douce »

Raideur en extension

Libération ECHANCRURE +++

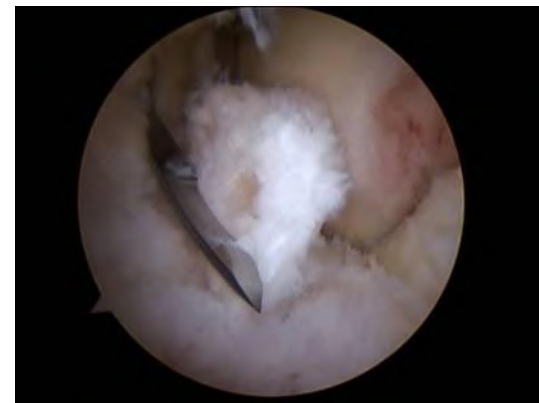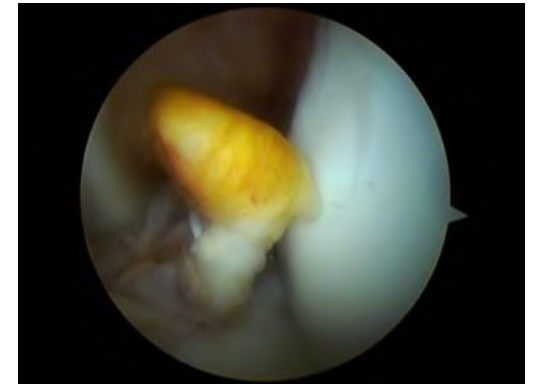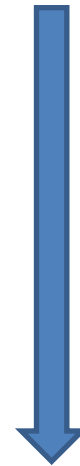
Résection du butoir mécanique
antérieur

Plastie greffon

Notchplastie

Résection du transplant

+/- Arthrolyse postérieure



Limitation de l'extension

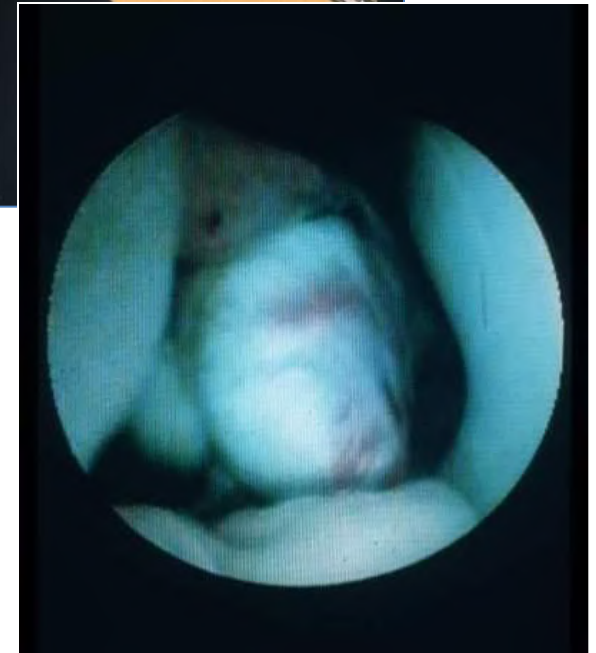
Premier temps : visualiser l'échancrure

- Vision de l'échancrure +++ (shaver : fat pad, cyclop, lca) : genou en flexion puis rechercher conflit antérieur en extension
- Libération de la fibrose antérieure (fat pad)
- Plastie de l'échancrure

Limitation de l'extension

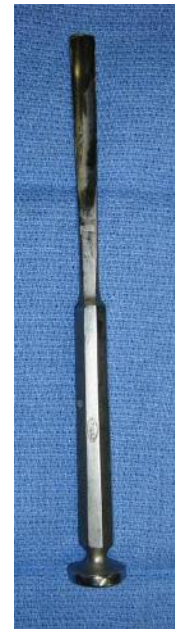Butoir mécanique antérieur:
cyclop

Ablation de corps étrangers
(cyclope, ostéophyte antérieur,
fragment ostéochondral,
battant de cloche de LCA...)



Limitation de l'extension

- Echancreure étroite ? Notchplastie
- Rétraction du Ligament Jugal (Winslow)
- Rétraction des coques postérieures

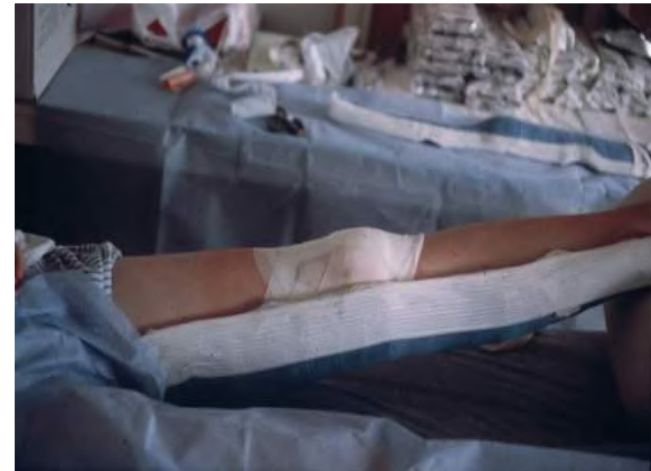

Raideur mixte

- **Extraarticulaire**
- Intraarticulaire :
sacrifier la greffe!!!

Suites post-opératoires

- Pas d'anti-coagulants
- Mobilisation +++
- Attelles de posture
- Antalgie



Conclusion

Raideur postligamentaire

PREVENTION

- Lutte contre le flexum
- Après 3-6 mois post op flexum qui persiste : IRM
- Eviter hématome (raideur en flexion)

ANALYSE DE LA RAIDEUR

Arthrolyse arthroscopique

